(Aus der Ohrenklinik der Königlichen Charité Berlin.
[Direktor: Geheimer Medizinalrat Prof. Dr. *Passow*.])

Über den plastischen Verschluss persistierender retroaurikulärer Öffnungen nach Antrumoperationen.

Inaugural-Dissertation

zur

Erlangung der Doktorwürde

in der

Medizin, Chirurgie und Geburtshülfe

der

Hohen medizinischen Fakultät der Universität Berlin

vorgelegt von

Erwin Gabe,

Assistenzarzt beim Feld-Art.-Rgt. Prinz August v. Preussen (1. Litth.) No. 1.

Tag der Promotion: 17. Dezember 1910.

BERLIN 1911
VERLAG VON S. KARGER
KARLSTRASSE 15.

81

Gedruckt mit Genehmigung der medizinischen Fakultät Berlin.

Referent: Geh. Med.-Rat Prof. Dr. *Passow*.

Sonder-Abdruck aus: Beiträge zur Anatomie, Physiologie, Pathologie und Therapie des Ohres, der Nase und des Halses. Band IV.

Eine widerstandsfähige und feste Narbe mit möglichst geringer Einziehung, wie sie nach einer Antrumoperation angestrebt wird, kommt in vielen Fällen nicht zustande.

Die Gründe hierfür sind mannigfacher Art.

In einem Teil der Fälle sind die in dem Grunde der Operationshöhle aufschiessenden Granulationen zu spärlich und zu schlaff. Die Ausfüllung der Höhle mit ihnen und ihr Abschluss gegen das Mittelohr hin bleiben fast völlig aus. Wir beobachten dies in erster Linie bei tuberkulösen, bei anämischen oder sonst in irgend einer Weise geschwächten Individuen.

In anderen Fällen wächst bei unterbleibender Ausfüllung der Wunde mit Narbengewebe Epidermis in diese hinein, wodurch es zu einer tief eingesunkenen Narbe kommt; abgesehen von dem kosmetischen Misserfolg einer solchen Operation ist dieser Zustand auch deshalb noch sehr unerwünscht, weil eine solche tiefe Mulde hinter dem Ohr geradezu wie ein Schmutzfänger wirkt; dadurch wird die zarte Epidermis vielen Schädigungen ausgesetzt.

Auch bei anfangs guter und solider Narbenbildung sehen wir bisweilen nach einiger Zeit doch noch ähnliche Zustände sich entwickeln, wie wir sie vorher beschrieben haben. Das zuerst gut entwickelte Granulationsgewebe erfährt grosse Veränderungen, es schrumpft stark oder erleidet eine myxomatöse Umwandlung, so dass es schliesslich doch noch zu einer nachträglichen Einsenkung der Haut in die Operationshöhle kommt.

Ein grosses Kontingent zu diesen Zuständen stellen schliesslich die Fälle sogenannter „rezidivierender Mastoiditis“. Erst neuere

Arbeiten von *Wolff*, *Frey* und *Bondy* hierüber, sowie eine jetzt erschienene Arbeit von *Lange* „Über die Heilungsvorgänge nach Antrumoperationen" klären die Frage nach der Ätiologie dieser rezidivierenden Mastoiditis. Die noch bis vor kurzem fast allgemein gültige Anschauung, dass sich die Höhle im wesentlichen mit neugebildeter Knochensubstanz fülle, ist durch diese Arbeiten und namentlich durch die Untersuchungen von *Lange* an 5 Schläfenbeinen widerlegt. Es zeigt sich, dass oft eine solche Ausfüllung der Operationshöhle ausbleibt und unter der äusserlich gut verheilten Operationswunde eine persistierende, sich nach der Operation nur wenig verändernde Höhle übrig bleibt. Solche Höhlen sind dann sehr häufig die Ursache der sogenannten „Narbenabszesse", die bei den geringsten Infektionen immer wieder auftreten und den Patienten sehr belästigen.

Teilweise werden sich diese unerwünschten Folgen einer Antrumoperation schon durch Beobachtung bestimmter Grundsätze bei der Operation selbst einschränken lassen. Die Knochenhöhle soll nicht unnötig gross gemacht werden, die bedeckenden Weichteile und namentlich das Periost sind nach Möglichkeit zu schonen, und vor allem ist, wenn nicht ganz bestimmte zwingende Gründe dagegen sprechen, ein primärer Verschluss der Operationswunde, wenigstens ihres oberen Teils, anzustreben. Das bietet die beste Garantie für eine dauernde Heilung.

Ihr Ausbleiben hat nun eine Reihe von Operationsmethoden gezeitigt, die alle das Bestreben haben, die Ausfüllung der Operationshöhle durch eine Plastik zu erreichen. Es sei zunächst das Verfahren von *Siebenmann* und *Nager* (1) erwähnt. Nachdem sie die Knochenwunde durch Abtragen der Knochenränder am hinteren Umfang, sowie durch Resektion des äusseren Endes der hinteren knöchernen Gehörsgangswand — unter Umständen sogar durch Freilegung von Sinus und Dura — in eine möglichst flache Mulde verwandelt haben, mobilisieren sie die zurückgeschobenen Weichteile und Periost und stülpen sie über die Knochenränder in die Wunde hinein. Sie haben mit dieser Methode sehr gute Erfolge und eine durchschnittliche Heilungsdauer von 3—5 Wochen erzielt.

Gegen die bei dieser Methode bisweilen geübte Eröffnung der Schädelhöhle, lediglich um eine Abflachung der Wundränder zu erzielen, erhebt *Passow* im Hinblick auf die nicht selten auftretenden postoperativen Kopfschmerzen doch Bedenken. Er sieht sie möglicherweise als Folgen einer Verwachsung der Dura mit der

Narbe an und sucht daher die Freilegung der Dura zu vermeiden, wenn der Fall dies gestattet.

Eine andere Methode schlägt *Küster* (2) vor. Er will die Knochenwunde durch einen Hautperiostknochenlappen primär verschliessen. *Passow* (3) bemerkt hierzu, dass eine solche Knochenimplantation für die Bildung einer festen Narbe in der Knochenwunde unter Umständen direkt hinderlich sei. „Die eingepflanzte Knochenplatte, die übrigens nachträglich vielfach nekrotisch ausgestossen wird" — oder wie Untersuchungen von *Barth* und *Biaghi* erwiesen haben, der Resorption anheim fällt — „bildet kein dauerhaftes Narbengewebe nach innen zu, und zwar sicher dann nicht, wenn an der Innenfläche pneumatische, mit Schleimhaut ausgefüllte Stellen zurückbleiben. Letzteres aber wird kaum zu vermeiden sein." Die Folge ist dann eine unter äusserlich fester Narbe zurückbleibende weite Knochenhöhle, die eine stete Quelle neuer Infektionen und die Ursache der sogenannten Narbenabszesse ist. Die mühsame Überpflanzung von Knochen ist in solchen Fällen also vollkommen überflüssig.

Winckler (4) modifizierte das Verfahren von *Stacke*, um grosse Knochenhöhlen ohne äussere Einsenkung zur Verheilung zu bringen. Er spaltet — entweder unmittelbar anschliessend an die Operation oder als Nachoperation — den häutigen Gehörgang durch einen Längsschnitt, der von der Spange der hinteren Gehörsgangswand bis an die Ohrmuschel reicht. Auf diesen ersten werden zwei weitere Schnitte, einer an der Spange, der andere an der Ohrmuschel, nach abwärts zu aufgesetzt. Nachdem der Gehörgang aufgerollt ist, wird er dem Boden der Knochenhöhle antamponiert oder — bei der Nachoperation — durch einige Nähte fixiert. Aditus und Antrum werden in den Gehörgang drainiert und die nach rückwärts gelagerte Ohrmuschel am hinteren Wundrand fixiert. *Winckler* will mit dieser Methode in längstens 4 Wochen eine vollkommene Ausheilung selbst sehr grosser Höhlen ohne äussere Delle erzielt haben.

Passow, der diese Methode öfter angewandt hat, erzielte zwar auch ausgezeichnete kosmetische Effekte, doch sah er häufig Rezidive nach ihr auftreten. Es bleibt eben oft die erwünschte Ausfüllung der Operationshöhle aus, zudem wirkt auch die tiefe Ausbuchtung der hinteren Gehörgangswand ebenso wie die Mulden hinter dem Ohr als Schmutzfänger, es bilden sich leicht Erosionen und Ekzeme.

Auch Injektionen von Paraffin in die Knochenhöhlen haben nicht vollauf befriedigt. Zudem lässt es sich bei dünner Epidermis nicht immer leicht injizieren.

Schliesslich veröffentlicht dann noch *G. A. Leland*-Boston (5) die Methode einer Plastik bei Mastoidoperationen. Er legt zunächst den Hautschnitt bis auf die Faszie an und löst die Haut nach vorn und hinten ausreichend weit von der Faszie ab. Darauf wird die Inzision bis auf den Knochen angelegt und ein grosser Faszienperiostlappen gebildet, der nach vorn abgelöst wird. Nach beendeter Operation wird der Lappen so in das Antrum gelegt, dass der Aditus bedeckt wird, eventuell unter Fortnahme eines Teils der knöchernen Gehörgangswand.

Nähere Angaben über Heilungsdauer und Erfolg dieser Behandlung sind nicht gemacht.

Den hier geschilderten Operationsmethoden haften allen mehr oder minder Nachteile an. Entweder ist der kosmetische Effekt ein geringer, oder die Ausfüllung der Operationswunde mit Narbengewebe ist unvollkommen, wenn sie nicht etwa, wie im Verfahren von *Küster*, häufig ganz ausbleibt.

Es galt daher, eine Methode zu ersinnen, die diese Mängel vermeidet. Man hatte bereits lange beobachtet — was die neueren mikroskopischen Untersuchungen von *Lange* bestätigt haben —, dass von der Knochenhöhle selbst aus wahrscheinlich nur eine sehr geringe Knochenneubildung stattfindet, dass vielmehr in erster Linie das Periost für Knochenneubildung und wahrscheinlich auch für die Bildung von Narbengewebe in Betracht kommt. Das Periost musste zu plastischen Operationen daher in erster Linie herangezogen werden. Die Beobachtung nun, dass das Unterhautbindegewebe und Periost hinter dem Ohr wesentlich dicker und lebensfähiger waren als erwartet, ermutigten *Passow* zu dem Versuch, tief eingesunkene Antrumnarben durch Periostweichteillappen auszufüllen.

Die äussere Veranlassung zu den ersten Operationen bildete folgendes: Wiederholt hatten Patienten, bei denen es nach der Antrotomie zu keiner Ausheilung gekommen war, sondern grosse Öffnungen, Narbenabszesse und Fisteln fortbestanden, anderwärts ohrenärztliche Hülfe aufgesucht. Nach überraschend kurzer Zeit kamen sie dann geheilt zurück und stellten sich der Klinik wieder vor — allerdings als Radikaloperierte (siehe auch Fall No. 8). iSolchen Patienten die Radikaloperation, die sicher oft vorgenommen st, zu ersparen, war mit eine Hauptaufgabe der Plastik.

In seiner Abhandlung „Über den Verschluss der Knochenwunden nach Antrumoperationen“ schildert *Passow* kurz die hierbei geübte Methode.

Die Narbe wird durch einen durch ihre Mitte geführten Schnitt der Länge nach gespalten; danach die Haut, die an der Einsenkung meist eine sehr dünne Unterlage hat, abgehebelt. Nachdem die Knochenwunde mit dem Meissel angefrischt ist und die überhängenden Knochenränder abgetragen sind, wird die Haut in der Umgebung der Knochenwunde weit unterminiert und vom Unterhautbindegewebe und Periost losgelöst. Durch Umschneidung und Abhebelung werden dann zwei Periostlappen, je einer vor und hinter dem Wundtrichter, mit der Basis nach unten, gebildet und über der Mitte des Knochendefekts durch Katgutnähte vereint. Sie werden dann in die Wundhöhle hineingeschoben, wobei sie durch Faltung ein dickes Polster bilden. Darüber wird dann die Haut durch Seidennähte vereinigt und der untere Wundwinkel durch einen Gazestreifen drainiert.

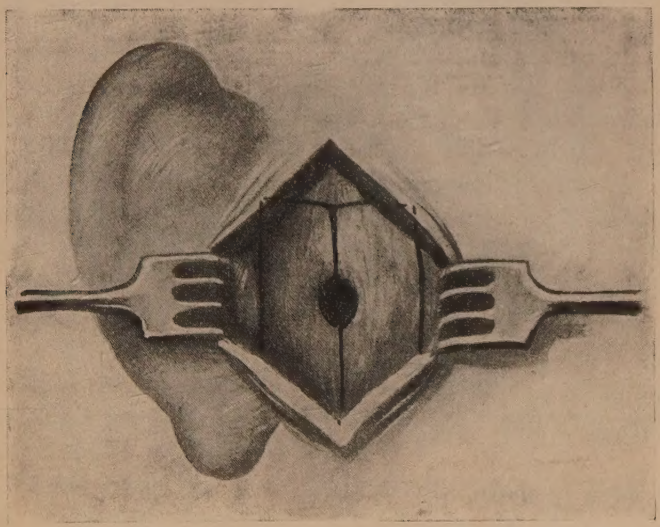

Fig. 1.

Anfangs wurden zur Hautnaht stets Michelklammern angewandt. Da diese sich jedoch unter dem Druckverband leicht lösen können, trat später an ihre Stelle die Seidennaht.

Selbstverständlich erfährt die oben geschilderte Methode Abänderungen je nach der Lage des Falles.

Grosse Fistelöffnungen mit granulierenden Rändern erfordern Umschneidung des Trichters, gründliche Auskratzung und Anfrischung des Knochens, die Basis der Periostlappen wird nach Bedarf auch oben oder etwas seitlich gebildet, man begnügt sich bei kleinem Defekt mit einem Lappen oder wendet drei an, wenn der zu deckende Knochenverlust besonders gross ist. Unter Umständen müssen sogar Periost von der Schläfe oder auch Muskelteile vom Musculus temporalis zur Auspolsterung der Höhle mit hinzugenommen werden. Zur Erläuterung mögen die beiden Figuren dienen. In Fig. 1 deuten die schwarzen Linien die Schnittführung bei Bildung der beiden Periostlappen an. Auf der schematisierten Zeichnung erscheint der vordere Lappen ebenso gross wie der hintere, während er in Wirklichkeit stets kleiner ausfällt.



Fig. 2.

Fig. 2 zeigt die beiden Periostlappen in den Knochentrichter eingestülpt und an ihren oberen Flächen mit einander vernäht.

Die guten Erfahrungen, von denen *Passow* 1908 in seiner ersten

Publikation hierüber berichten konnte, haben sich in den folgenden Jahren nun vollauf bestätigt.

Das lehrt eine Zusammenstellung von 26 aus seinen Kliniken herrührenden Fällen, die nach der oben skizzierten Methode operiert und durchweg der Heilung zugeführt wurden. Zwei weitere Fälle verdanke ich Herrn Dr. *Mann*-Dresden; auch bei ihnen wurde in kurzer Zeit durch die *Passow*sche Plastik dauernde Heilung mit ausgezeichnetem kosmetischen Erfolg erzielt.

Bei diesen 28 Fällen wurde die Plastik in der überwiegenden Mehrzahl als Nachoperation ausgeführt. Nur viermal wurde sie im unmittelbaren Anschluss an die Antrumoperation vorgenommen, dann nämlich, wenn die Grösse des Knochendefekts eine rasche und völlige Ausfüllung der Operationshöhle als wenig wahrscheinlich erscheinen liess.

Der besseren Übersicht halber sind die einzelnen Fälle tabellarisch geordnet, und zwar enthält die Tabelle A. die als Nachoperation ausgeführten Plastiken, Tabelle B. die im unmittelbaren Anschluss an die Antrotomie vorgenommenen. Am Schluss jeder dieser Hauptgruppen sollen dann noch einige Einzelheiten näher besprochen werden.

(Hier folgen die Tabellen von Seite 10—18.)

Die in dieser Tabelle aufgeführten 24 Fälle betreffen durchweg Plastiken, die als Nachoperation ausgeführt werden. Die Veranlassung dazu wurde zum Teil durch das völlige Ausbleiben eines Wundverschlusses — zu schlaffe und zu spärliche Granulationen, vorwiegend bei anämischen Individuen —, ferner durch Narbenabszesse, Fisteln und entstellende, mehr oder minder tiefe Einziehungen und Dellen gegeben. Je nach der Schwere der Erscheinungen entschlossen sich die Patienten früher oder später zu einer neuen Operation, und zwar führten, wie erklärlich, offene Operationshöhlen und Fisteln den Kranken eher zum Arzt als einfache Einsenkungen und tiefe Mulden.

Die Dauer zwischen der Antrumaufmeisselung und der plastischen Operation schwankt zwischen wenigen Monaten und 6 Jahren. Zweimal betrug die Zwischenzeit nur 2, zweimal nur 4 Monate, in der Regel lag etwa 1 Jahr dazwischen, doch betrug in 6 Fällen die Zwischenzeit mehrere Jahre.

In der Mehrzahl war die Plastik die erste und einzigste Nachoperation, doch waren in einer nicht unbeträchtlichen Zahl von Fällen bereits vorher verschiedene Versuche — bis zu 3 Ope-

Tabelle A.

No.	Name	Vorgeschichte	Befund	Operation	Heilungsverlauf	Heilerfolg
1	Else W., 5 J. Auf. 2. V. 1910	Im November 1909 Antrumoperation rechts; die Granulationen waren schlaff und spärlich, es kam keine Ausfüllung der Wundhöhle zustande	Hinter dem rechten Ohr findet sich eine Fistel mit schlaffen Granulationen, die bis zum Antrum reicht. Pat. ist sehr anämisch	Auskratzen der Granulationen nach vorheriger Umschneidung der Fistel. Lospräparieren der Haut und Bildung eines vorderen und hinteren Periostlappens mit der Basis unten. Vereinigung derselben durch Naht und Einstülpung in den Wundtrichter. Hautnaht mit Michelklammern, Tamponade des unteren Wundwinkels	5. V. Geringe Temperatursteigerung, Infiltration der Umgebung. Entfernung der Klammern, geringe Sekretion aus der Wunde. Unter feuchten Verbänden gehen die Entzündungserscheinungen zurück. 19.V. weiche, wenig druckempfindliche Narbe	Gute Narbe ohne Einziehung.
2	Richard J., 14 J. Auf. 31. I. 1910	Am 14. X. 1909 Antrumoperation rechts. Die Granulationen waren sehr spärlich und schlaff, so dass eine Ausfüllung der Wundhöhle mit ihnen ausblieb	Am Proc. mastoid. eine trichterförmige Operationswunde; die Granulationen sehen zwar frisch rot aus, zeigen aber keine Tendenz, weiter zu granulieren. Zum Antrum führt ein Fistelgang. Pat. ist anämisch.	1. II. Der Wundtrichter wird ausgekratzt, ein vorderer und hinterer Hautlappen nach Inzision von ca. 1 cm nach oben und unten gebildet. Danach Bildung eines vorderen und hinteren Weichteilperiostlappens mit der Basis nach unten. Nach Ausfüllung des Knochentrichters mit diesen Vernähung, Tamponade des unteren Winkels, Hautnaht	10. II. Die Wunde hat sich geschlossen, nachdem am 6. II. der Tampon entfernt war. 12. II. Die Operationswunde ist fest verheilt.	Feste derbe Narbe ohne Einziehung.

3	Kurt St. 23 J. Auf. 5. V. 1909	Antrumoperation rechts am 28. III. 1908. Die Granulationen blieben schlaff und spärlich	Hinter dem rechten Ohr eine Antrumoperationswunde ohne Neigung zur Heilung. Pat. ist anämisch	6. V. Entfernung der Granulationen. Nachdem das Periost vom alten Wundtrichter abpräpariert und zurückgeschoben ist, wird ein oberer und unterer Lappen gebildet, die unter Vernähung mit einander in den Wundtrichter hineingestülpt werden. Nach Exzision der granulierenden Wundränder Hautnaht. Tamponade des unteren Winkels	12. V. Naht bis auf unteren Winkel, der etwas aus einanderklafft, geschlossen. 20. V. Aus dem unteren Wundwinkel geringe Sekretion. 5. VI. Bis auf eine kleine Öffnung im untersten Teil der Wunde, und zwar da, wo der Tampon sass, ist feste Vernarbung eingetreten	dto.
4	Frau Clara S. 40 J. Auf. 10. I. 1910	Antrumoperation rechts am 8. VII. 1909. Die Wunde ist nie ganz ausgeheilt. Es bestand immer eine Fistel hinter dem Ohr.	Hinter dem rechten Ohr eine Einsenkung im Plan. mastoid., der Operationshöhle entsprechend, epidermisiert bis auf eine kleine, nach der Tiefe gehendeFistel, aus der wenig eitriges Sekret quillt. Pat. ist anämisch. Tuberkulose ?	10. I. Nach Umschneidung der Operationsnarbe wird die Epidermis lospräpariert, der Muskellappen in der Mitte durchtrennt und mit dem Periost abgehebelt. Die Basis der Lappen wird unten gebildet. Nachdem die Operationshöhle gesäubert ist, werden die Lappen in sie hineingeschlagen und mit eingeschlagenen Rändern mit einander vernäht. Tamponade des unteren Winkels. Hautnaht.	16. I. Geringe Sekretion aus dem unteren Wundwinkel. 22. I. Die Operationswunde ist bis auf eine kleine, gut granulierende Öffnung im unteren Winkel (Lage des Tampons) gut vernarbt.	dto.

No.	Name	Vorgeschichte	Befund	Operation	Heilungsverlauf	Heilerfolg
5	Rudolf R. 9 J. Auf. 4. III. 1910	Antrumoperation rechts am 14. X. 1909. Es blieb eine Öffnung hinter dem Ohr bestehen	Hinter dem rechten Ohr befindet sich ein trockener, nach dem Antrum führender Gang, dessen Durchmesser ca. 1½ cm beträgt	5. III. Umschneidung der Narbe und Abpräparieren der Haut, danach Umschneidung des freiliegenden oberen Periostlappens bogenförmig nach hinten, wodurch ein langer gestielter Lappen entsteht; ein zweiter wird aus dem hinteren unteren Abschnitt gebildet. Vernähung der Lappen, Ausfüllung der Wunde mit ihnen, Tamponade des unteren Wundwinkels, Hautnaht	9. III. Die Wunde ist trocken. 14. III. Die Wunde ist derb und fest geschlossen.	Feste derbe Narbe ohne Einziehung
6	Max M., 11 J. Auf. 14. X. 1910	Vor 5½ Jahren Antrumoperation links; die Heilung danach blieb dauernd bis vor ½ Jahr. Zu dieser Zeit trat nach einer leichten Erkältung eine neue Entzündung auf. Die Narbe brach auf und eitert seitdem ununterbrochen	Hinter der linken Ohrmuschel in Höhe der oberen Gehörsgangswand eine Fistel, die 1 cm in die Tiefe führt und eitriges Sekret entleert	14. X. Umschneidung der Fistel und Mobilisierung der Haut. Bildung eines vorderen und hinteren Periostlappens mit der Basis nach unten. Vernähung der Lappen und Einstülpung in die Operationswunde nach vorheriger Reinigung derselben, Tampon in den unteren Wundwinkel. Hautnaht	18. X. Entfernung der Michelschen Klammer, da die Haut nekroseverdächtig aussieht 25. X. Bis auf Granulationen im unteren Winkel, da, wo der Tampon lag, primäre Heilung	dto.

7	Gertrud S., 2 J. Auf. 10. XI. 1909	Antrumoperation rechts am 15. IV. 1909. Trotz wiederholter Auskratzung ist keine Heilung eingetreten	Hinter dem rechten Ohr eine Fistel mit Granulationen, durch die man mit der Sonde auf rauhen Knochen stösst	12. X. Nach Auskratzung der Granulationen und Entfernung des rauhen Knochens werden in typischer Weise die Periostweichteillappen gebildet und zur Ausfüllung des Knochendefekts verwandt. Tamponade des unteren Winkels. Hautnaht	16. X. Hinter den eingelegten Weichteilen hat sich ein Hämatom gebildet, das durch Eröffnung der Naht in dem unteren Wundwinkel entleert wird. 18. X. Es ist Sekretion aufgetreten, daher Entfernung der Nähte, Tamponade und feuchter Verband	?
				28. X. Die Sekretion ist sehr stark. Es haben sich starke weiche Granulationen gebildet, die abgetragen werden. Auf Wunsch in ambulante Behandlung entlassen		
8	Charlotte L. 9 J. Auf. 13. VII. 1908	Antrumoperation links am 22. V. 1903. Da die Wunde nicht zuheilte, wurde eine zweite Operation im September, eine dritte im Dezember 1903 ausgeführt. Auch danach trat keine Heilung ein, die Eiterung aus der Wnnde hinter dem Ohr dauerte fort. Eine vorgeschlagene Radikaloperation wurde der Kosten wegen abgelehnt.	Hinter dem linken Ohr eine mit schlaffen Granulationen angefüllte Antrumoperationswunde, die sich nach dem Antrum zu verjüngt	13. VII. Ablösung der Oberhaut durch Schnitt von oben in der Längsrichtung durch die granulierende Operationshöhle und Abtragung der schlecht genährten Ränder. Auskratzung der Granulationen. Typische Bildung der Periostweichteillappen. Vernähung und Einlagerung in die Höhle. Tamponade des unteren Winkels. Hautnaht.	24. VII. Die Wunde ist bis auf einen schmalen Spalt da, wo der Drain lag, fest geschlossen 29. VII. Die Wunde ist bis auf eine stecknadelkopfgrosse gut granulierende Öffnung im unteren Winkel geschlossen	Derbe feste Narbe ohne Einziehung.

No.	Name	Vorgeschichte	Befund	Operation	Heilungsverlauf	Heilerfolg
9	Joseph Sch. 3¾ J. Auf. 13. XII. 1908	Antrumoperation rechts am 25. X. 1908. Die Wunde hinter dem Ohr verheilte nicht	Hinter dem rechten Ohr Operationswunde mit entzündlich geröteten infiltrierten Wundrändern. Trichterförmige, eitrig sezernierende Operationswunde im Warzenfortsatz, die zum Antrum führt. Im linken Gehörgang Eiter, Trommelfell gerötet und vorgewölbt	17. XII. Antrumoperation links und Nachoperation rechts; Wiederholung derselben am 20. I. 1909; da trotzdem keine Besserung eintritt, am 28. II. Plastik. Schnitt mitten durch die Fistel, Zurückpräparierung der Haut und Bildung zweier gestielter Periostlappen mit der Basis oben. Sie werden in den Wundtrichter gelegt und antamponiert. Drainage im unteren Wundwinkel. Hautnaht.	3. III. Mässige Sekretion, Wunde oben fest geschlossen. 5. III. Angina lacunaris. 14. III. Diphtherie. Die Wunde sezerniert stark. 9. IV. Pneumonie. Aus dem Mittelohr und den Operationswunden beiderseits starke Sekretion. 27. IV. Die Sekretion ist erheblich geringer geworden. Die Öffnung unten beginnt sich zu schliessen. 8. V. Die Öffnung wird geätzt, da sie wenig Tendenz zur Heilung zeigt. 2. VI. Bis auf eine stecknadelkopfgrosse Öffnung hat sich die Wunde geschlossen.	Feste derbe Narbe ohne Einziehung.
10	Walter Sch., 6 J. Auf. 22. II. 1908	Antrumoperation links am 13. IX. 1906. Seit der Operation besteht eine Öffnung hinter dem Ohr, die sich nicht schliessen wollte	Hinter dem linken Ohr eine 8 cm lange, breite, weisse Narbe; in ihrer Mitte, dicht über der äusseren Gehörgangsöffnung, findet sich eine erbsengrosse Delle, die trocken ist und sich nach dem Antrum zu trichterförmig vertieft.	25. II. Längsschnitt durch die Narbe und Auskratzung des Trichters. Bildung eines kleineren vorderen Periostlappens mit der Basis unten, eines grösseren hinteren mit der Basis oben. Einschlagen der Lappen in die Operationshöhle und Naht. Exzision der Narbe und Hautnaht unter Tamponade	28. II. Angina lacunaris. 29. II. Die Wunde ist reizlos und trocken; wird auf Wunsch der Eltern in die Poliklinik entlassen. 12. III. Nachuntersuchung; es ist völlig glatte Vernarbung eingetreten ohne Einsenkung	dto.

11	Frau L. 42 J. Auf. 21. II. 1908	Antrumoperation rechts am 27. III. 1903. Seitdem besteht eine Fistel hinter dem Ohr	Hinter dem rechten Ohr in Gehörsgangshöhe eine linsengrosse, 2 cm tiefe Fistel, deren Tiefe trocken ist	21. III. Unter Lokalanästhesie Umschneidung der Fistelränder und Exzision der Narbe. Bildung eines vorderen oberen und hinteren unteren Bindegewebsperiostlappens, die in bekannter Weise vernäht und eingelegt werden. Tamponade des unteren Wundwinkels. Hautnaht	26. II. Die Wundränder sind etwas gerötet, auch besteht geringe Sekretion; Entfernung der Klammern. 5. III. Sekretion und Rötung sind geschwunden. Wunde schliesst sich; wird in die Poliklinik entlassen. 11. VII. Nachuntersuchung: Wunde ist fest vernarbt.	Derbe feste Narbe mit ganz geringer flacher Einziehung im oberen Teil.
12	Helene R., 6 J. Auf. 21. II. 1908	Antrumoperation links am 17. VII. 1907. Hinter dem Ohr blieb eine Öffnung bestehen, aus der sich zeitweise Eiter entleerte	Hinter der linken Ohrmuschel inmitten der Narbe eine 1,5 cm tiefe Knochenfistel, die ½ cm im Durchmesser misst. Ihr Grund sondert eitriges Sekret ab	26. II. Umschneidung der Fistel und Exzision ihrer Ränder unter Lokalanästhesie. Nach Mobilisierung der Haut Bildung zweier Periostlappen, deren einer Stiel über, der andere unter der Fistel liegt; Vernähung und Einlagerung in die Höhle, Tamponade, Hautnaht	29. II. Angina lacunaris. 16. III. Geringe Sekretion aus der Wunde. 25. III. Sekretion geschwunden. Die Wunde ist vernarbt bis auf eine kleine gut granulierende Stelle im unteren Winkel	Derbe feste Narbe ohne Einsenkung.
13	Max K., 31 J. Auf. 4. I. 1908 1908	Antrumoperation links am 16. I. 1907. Es blieb ein tiefes Loch hinter dem Ohr bestehen	In der Mitte der Operationsnarbe findet sich eine tiefe Dalle, die 1,5 cm im Durchmesser misst. Von ihr aus führt eine Fistel zur hinteren Gehörgangswand	9. I. Unter Lokalanästhesie wird ein Schnitt längs durch die Narbe gemacht, danach ein vorderer und hinterer Periostlappen mit dem Stiel nach oben gebildet und der Knochendefekt in bekannter Weise geschlossen. Tamponade des unteren Winkels. Hautnaht.	25. I. Wunde ist sauber und reizlos, beginnt sich zu schliessen. 29. I. Wunde ist bis auf eine ganz kleine Stelle im unteren Winkel geschlossen	dto.

No.	Name	Vorgeschichte	Befund	Operation	Heilungsverlauf	Heilerfolg
14	Max W., 15 J. Auf. 2. XII. 1907	Antrumoperation links am 23. I. 1907. Es blieb nach der Operation eine tiefe Einsenkung hinter dem Ohr bestehen	Hinter dem linken Ohr befindet sich haselnussgrosse tiefe Einsenkung.	Längsschnitt durch die Narbe und Bildung von 3 Periostweichteillappen, 2 unten, 1 oben. Sie werden in bekannter Weise zur Ausfüllung des Defekts verwandt. Tamponade, Hautnaht	5. XII. Es hat sich ein Hämatom gebildet. Die Wunde sezerniert etwas. 7. XII. Das Hämatom hat sich unter einem Druckverband zurückgebildet. 11. XII. Die Wunde ist glatt und fest vernarbt	Derbe feste Narbe ohne Einsenkung
15	Helene H., 10 J. Auf. 8. X. 1907	Antrumoperation links am 17. XII. Es blieb ein tiefes Loch hinter dem Ohr bestehen	Hinter dem linken Ohr befindet sich eine tiefe Mulde.	8. X. Typische Plastik unter Bildung von 2 Periostlappen	Normaler Wundverlauf, Wunde fest vernarbt „in kurzer Zeit“	dto.
16	Max K., 8 J. Auf. 4. X. 1907	Antrumoperation rechts am 9. II. 1907. Es blieb ein tiefes Loch hinter dem Ohr bestehen	Hinter dem rechten Ohr besteht eine tiefe Einsenkung	4. X. Typische Plastik unter Bildung von 2 Periostlappen	Normaler Wundverlauf. 18. X. Wunde fest vernarbt	dto.
17	Julius W., 19 J. Auf. 28. X. 1907	Antrumoperation rechts vor 5 Jahren. Ein grosses Loch hinter dem Ohr heilte trotz wiederholter Operationen nicht zu; auch Eingiessungen von Paraffin blieben erfolglos	Hinter dem rechten Ohr befindet sich eine ausgedehnte Narbe, in deren Mitte eine tiefe Einsenkung liegt	30. X. Bei der sonst typischen Operation wird zur Ausfüllung der Knochenmulde nur ein länglicher Unterhautperiostallappen von hinten oben gebildet	18. XI. Nach reaktionslosem Wundverlauf hat sich eine derbe Narbe gebildet	dto.

18	Lothar R., 3 J. Auf. 1. V. 1908	Antrumoperation rechts am 24. VIII. 1906. Die Wunde hinter dem Ohr heilte nicht ganz zu	Hinter der rechten Ohrmuschel in Gehörgangshöhe eine linsengrosse runde Öffnung, die in einen mit trockener Epidermis ausgekleideten Wundtrichter hineinführt.	1. V. Bei Bildung der beiden Periostlappen wird einmal der Stiel nach hinten unten, das andere Mal nach oben angelegt, sonst ist die Operation typisch.	9. V. Geringe Sekretion. Die Periostlappen sind etwas auseinandergewichen; zwischen Haut und Knochen hat sich eine sezernierende Höhle gebildet. 18. V. Die Wunde ist trocken. 23. V. Heilung durch Bildung einer festen Narbe	dto.
19	Margarete L., 10 J. Auf. 8. IV. 1910	Antrumoperation beiderseits vor 6 Jahren. Es bildeten sich wiederholt Fisteln und Narbenabszesse	Hinter beiden Ohren tiefe Einziehungen; die rechte ist durch eine trommelfellartige Membran mit kleiner Perforationsöffnung geschlossen	11. IV. Es wird beiderseits jedesmal nur 1 Periostlappen mit der Basis nach oben gebildet, sonst typische Operation	23. IV. Nach reaktionslosem Wundverlauf haben sich die Wunden bis auf kleine, gut granulierende Stellen im unteren Wundwinkel geschlossen	dto.
20	Marie H., 8 J. Auf. 23. VI. 1910	Antrumoperation rechts vor 2 Jahren. Die Wunde bricht von Zeit zu Zeit wieder auf	Hinter dem rechten Ohr befindet sich eine grosse Einziehung mit einer Fistel	25. VI. Typische Plastik unter Bildung von 2 Periostweichteillappen	Nach reaktionslosem Wundverlauf ist bis zum 16. VII. Heilung durch Bildung einer guten Narbe eingetreten	dto.
21	Elfriede St., 2 J. Auf. 2. IV. 1908	Antrumoperation beiderseits am 22. X. 1907. (Dr. *Mann*-Dresden.) Es blieb eine Öffnung hinter dem linken Ohr bestehen	Tiefe Einziehung mit Fistel hinter dem linken Ohr	2. IV. Die Basis des einen Lappens liegt vorn oben, die des anderen hinten unten; sonst typischer Verlauf (Dr. Mann-Dresden.)	5. IV. Die Wundränder sind stark infiltriert und gerötet. Geringe Sekretion 9. IV. Sekretion nur ganz gering. 21. IV. Wunde fest vernarbt	dto.

No.	Name	Vorgeschichte	Befund	Operation	Heilungsverlauf	Heilerfolg
22	Erich G., 3 J. Auf. 27. V.	Antrumoperation rechts am 11. V. 1907. (Dr. Mann-Dresden). Es blieb ein Loch hinter dem Ohr bestehen	Hinter dem Ohr eine Öffnung von 1 Pfennigstück Durchmesser, die sich trotz sorgsamster Behandlung nicht schliesst	27. V. Typische Plastik (Dr. Mann-Dresden).	31. V. Ziemlich starke Sekretion. 14. VI. Die Wunde ist fest vernarbt	Derbe feste Narbe ohne Einsenkung
23	Sylvester R., 10 J. Auf. 16. II. 1909	Antrumoperation rechts am ? Es blieb eine Öffnung hinter dem Ohr bestehen, die sich trotz zweimaliger Operation nicht schloss	Hinter dem rechten Ohr eine nässende tiefe Operationswunde	22. II. Bildung eines grossen unteren und kleineren oberen Periostlappens; sonst typische Plastik	28. II. Bestes Aussehen der Wunde, keine Sekretion. 8. III. Die Wunde ist fest verheilt.	dto.
24	Gertrud M., 9 J. Auf. 12. X. 1908	Mai 1907 Antrumoperation beiderseits. Es blieben tiefe Löcher hinter den Ohren bestehen, die trotz einer 2. Operation nicht zuheilten	Hinter beiden Ohren starke Einsenkungen	20. X. Längsschnitt durch beide Löcher, Fortnahme der hinteren knöchernen Gehörgangswand bis unmittelbar ans Trommelfell. Bildung eines oberen Lappens von hinten auf der linken, eines unteren von hinten auf der rechten Seite. Die Lappen sind nur dünn und werden in die Höhle hineingelegt. Tamponade, Hautnaht	22. X. Gutes Aussehen. geringe Sekretion. 8. XI. Täglicher Verbandwechsel. Links ist die Sekretion etwas stärker, doch sehen die Wunden gut aus. 15. XI. Sekretion ist geschwunden. ? XI. Nach fester derber Narbenbildung geheilt entlassen	dto.

rationen — gemacht worden, um eine definitive Heilung zu erzielen. Charakteristisch dafür ist der 8. Fall.

Nachdem drei Operationen keine Heilung gebracht hatten, wurde den Eltern des Kindes von anderer Seite die Radikaloperation vorgeschlagen, jedoch der damit verbundenen Kosten wegen abgelehnt. Die plastische Nachoperation beendete den seit 5 Jahren bestehenden lästigen Zustand in 16 Tagen. Ein Rückfall ist nicht wieder eingetreten.

Die Dauer der Zeit zwischen Antrumoperation und Plastik hat auf den Heilungsverlauf keinen Einfluss gehabt, die chronischen Fälle heilten wie die noch frischen in gleich kurzer Zeit.

Bei Berechnung der durchschnittlichen Heilungsdauer müssen einige Fälle ausscheiden. Bei dem Fall No. 9 wurde der Heilungsprozess zunächst durch eine heftige Angina, dann durch eine Diphtherie und zum Schluss durch eine schwere Pneumonie aufgehalten. Eine definitive Heilung ist schliesslich auch in diesem Falle noch eingetreten, doch fällt die Langwierigkeit des Heilungsprozesses so sehr aus dem allgemeinen Rahmen heraus, dass sie nur auf das Konto der interkurrenten Krankheiten gesetzt werden und daher unberücksichtigt bleiben kann.

Auch der Fall No. 11 muss ausscheiden, da Patientin sich erst nach 4 Monaten als vollkommen geheilt wieder in der Poliklinik vorstellte.

Die Dauer der Heilung lässt sich hier also nicht feststellen, ebenso wie bei Fall No. 15, wo das Journal nur angibt „Heilung in kurzer Zeit".

Scheiden wir diese drei Fälle aus, so kommen wir zu einer durchschnittlichen Heilungsdauer von $16\frac{1}{2}$ Tagen. Naturgemäss erfolgte die Heilung dort am schnellsten, wo der Knochendefekt nur klein war und sonst günstige Heilungsbedingungen vorlagen. Die kürzeste Zeit betrug 9 Tage, die längste 27 Tage. Interkurrente Krankheiten haben sonst die Heilung nicht verzögert.

Durch die Operation bedingte Komplikationen sind nur zweimal zu verzeichnen gewesen, und zwar sind es bei beiden Malen Hämatome. Im Falle No. 7 war versehentlich die Anlegung eines Druckverbandes unmittelbar nach der Operation unterblieben; es bildete sich daher ein Hämatom, nach dessen Eröffnung starke Sekretion und weiche Granulationsbildung auftraten, die bis zur Entlassung in ambulante Behandlung unverändert fortbestanden. Über Heilungsdauer und Erfolg habe ich bei dieser Patientin nichts in Erfahrung bringen können.

Der zweite, durch ein Hämatom komplizierte Fall betrifft No. 14. Hier bildete sich die Blutgeschwulst unter einem Druckverband in ganz kurzer Zeit zurück; sie hat die Heilung, die in 9 Tagen erfolgte, nicht aufgehalten.

Zweimal wurde bei der Operation in dem Bestreben, nahe an den häutigen Gehörgang heranzugehen, um einen möglichst grossen vorderen Lappen zu erhalten, der Gehörgang in geringer Ausdehnung verletzt und sofort genäht.

Eine Nekrose der Periostweichteillappen oder der vernähten Hautwunde ist nie eingetreten. Wo die Ränder der Hautlappen zu dünn erschienen und eine Nekrose befürchten liessen, wurden sie vorher abgetragen.

Einmal wichen die Periostlappen etwas auseinander, so dass sich eine sezernierende Höhle zwischen Haut und Knochen bildete. Die Heilung erfolgte in diesem Falle erst nach 23 Tagen.

Der Erfolg war in allen Fällen ein ausgezeichneter; mit Ausnahme des Falles No. 7, über den ich nichts in Erfahrung bringen konnte, hatte sich stets eine derbe feste Narbe gebildet, die weder Einziehungen noch Mulden zeigte und eine sehr feste Unterlage hatte. Nur im Fall No. 11 wies die Narbe in ihrem obersten Teile eine ganze flach Einsenkung auf.

Es bliebe nun noch die Frage zu erörtern, ob durch den plastischen Verschluss des retroaurikulären Knochentrichters nach Antrumoperationen nicht erneute Sekretion aus dem Gehörgang aufgetreten ist.

Nach den Erfahrungen, die an den hier zur Besprechung gelangten Fällen gemacht sind, ist diese Frage zu verneinen.

In einem Falle, der zur Zeit der Operation eine ziemlich reichliche Eiterabsonderung aus dem Mittelohr aufwies, bestand zwar bei der Entlassung noch eine sehr geringe fadenziehende Absonderung, doch blieb in allen übrigen Fällen, also 23, das Mittelohr trocken; Rezidive sind auch später — die Fälle liegen zum Teil länger als zwei Jahre zurück — nicht wieder aufgetreten.

Bei der Nachbehandlnng wurde auf häufigen Verbandwechsel besonderer Wert gelegt. Der erste erfolgte in der Regel bereits am zweiten Tage, um etwa aufgetretene Hämatome nicht zu übersehen. Auch musste besondere Aufmerksamkeit etwaiger Hautnekrose geschenkt werden. Diese wurde nicht beobachtet. In einem Falle sahen die Hauträndcr verdächtig auf Nekrose aus, erholten sich aber nach Entfernung der Klammern sehr bald.

Von der Lokalanästhesie, in der *Passow* die Operationen anfangs ausführte, ist man später wieder abgekommen.

Einmal machte die Infiltration in dem narbigen und derben Gewebe nicht unerhebliche Schwierigkeiten, sodann ist mit der verständlichen Unruhe und Ängstlichkeit der Kinder zu rechnen, die das ruhige Operieren im höchsten Grade erschweren. Da auch Erwachsene unter dem bei einer Anfrischung der Knochenränder unvermeidlichen Dröhnen stark litten, sind in der letzten Zeit alle Operationen in Allgemeinnarkose ausgeführt worden.

(Hier folgt umstehende Tabelle.)

Diese vier in der zweiten Übersicht aufgestellten Fälle stellen einen Versuch dar, die Plastik auch gewissermassen als Vorbeugung gegen offen bleibende Antrumwunden oder Fisteln in Anwendung zu bringen.

Will man ein Urteil über den Erfolg dieses Versuches gewinnen, so ist zu berücksichtigen, dass von diesen vier Fällen nur einer ungestört verlief. Die anderen wurden durch interkurrente Krankheiten kompliziert. Einmal war es eine frische Endocarditis, ein zweites Mal eine heftige Angina, im letzten Falle ein bullöses Erysipel, Jodoformekzem und schliesslich noch eine lakunäre Angina.

Dass diese akut fieberhaften Krankheiten den normalen Heilungsverlauf erheblich beeinträchtigten, liegt auf der Hand.

Wohl mit als eine ihrer Folgen ist es anzusehen, dass sich nach der Operation eine stärkere Eitersekretion wieder einstellte, die zu einer Retention führte und eine teilweise Eröffnung der Hautnaht notwendig machte.

Trotzdem kamen auch diese Fälle zur Heilung, und ihre durchschnittliche Heilungsdauer betrug nicht ganz 23 Tage, sie schwankt zwischen 20 Tagen im günstigsten und 27 Tagen im ungünstigsten Falle.

Im Hinblick auf den sonst recht langwierigen Heilungsprozess bei so grossen Operationshöhlen ist die kurze Dauer in diesen Fällen bemerkenswert.

Die Anheilung der Periostlappen erfolgte in jedem Falle ohne weiteres ganz glatt. Im Falle No. 2 sah beim ersten Verbandwechsel die Oberfläche der Lappen leicht nekrotisch aus, doch erholten sie sich sehr rasch wieder.

Der Erfolg — namentlich auch in kosmetischer Hinsicht — war ein sehr guter. Die Narben waren fest und reizlos, zeigten weder

Tabelle B.

No.	Name	Vorgeschichte	Befund	Operation	Heilungsverlauf	Heilerfolg
	Hellmuth W. $4\frac{1}{2}$ J. Auf. 10. IX. 1908	Erkrankte vor 3 Tagen mit allen Symptomen einer akuten doppelseitigen Mittelohrentzündung, deren Erscheinungen links stärker waren als rechts	Linker Warzenfortsatz druckempfindlich, im Gehörgang Eiter. Einzelheiten des Trommelfells nicht erkennbar. Rechts geringe Entzündungserscheinungen	12. IX. Antrumoperation. Die Zerstörung im Knochen ist weit vorgeschritten, Dura und Sinus müssen freigelegt werden. Die Knochenhöhle wird sehr gross. Nach ihrer sorgfältigen Reinigung wird der bei Beginn der Operation besonders nach hinten freigelegte Periostweichteillappen in sie hineingelegt, der untere Wundwinkel geschlossen, das Antrum tamponiert	13. IX. Temperatur 39,5. Es wird bei Patient eine frische Endokarditis festgestellt. 16. IX. Wunde rein, zeigt gute Granulationen. Herzbefund unverändert. 21. IX. Wunde weiter dauernd rein, wird daher durch zwei Michelklammern verkleinert. 3. X. Wunde bis auf eine ganz kleine, gut granulierende Öffnung im oberen Abschnitt geschlossen	Feste derbe Narbe ohne Einziehung
	Ida W., 23 J. Auf. 25. VIII. 1908	Erkrankte vor 3 Tagen mit den Erscheinungen einer linksseitigen akuten Mittelohrentzündung	Linkes Trommelfell gerötet, vorgewölbt. Proc. an der Spitze druckschmerzhaft	25. VIII. Nach erfolgter Antrumaufmeisselung, die einen grossen Knochendefekt setzt, werden vor und hinter dem Knochentrichter je 1 Periostweichteillappen, Basis nach unten, gebildet, die in der Mitte nach Einstülpung ihrer freien Ränder vernäht und in die Knochenhöhle gelegt werden. 1 Tampon zwischen und hinter diese Lappen, 1 Tampon ins Antrum.	27. VIII. Wunde etwas gerötet. Die oberste Schicht der Lappen sieht leicht nekrotisch aus. 29. VIII. Wunde noch etwas gerötet, doch reiner, die Periostlappen haben sich erholt. Angina lacunaris. 10. IX. Die Wunde wird durch zwei Nähte verkleinert. Im oberen Wundwinkel liegt der Knochen in Ausdehnung von 1 qcm frei, Deckung durch einen kleinen Periostlappen. 21. IX. Die Wunde ist	dto.

Wilh. R., 56 J. Auf. 5. X. 1908	Erkrankte vor 3 Wochen an Mittelohrentzündung links mit starker Schwellung hinter dem Ohr	Linkes Trommelfell gerötet, hintere Gehörgangswand gesenkt. Grosse fluktuierende Schwellung hinter dem Ohr	5. X. Der ganze Processus ist vereitert, perisinuöser Abszess. Wegen des grossen Knochendefekts anschliessende Plastik, die in typischer Weise ausgeführt wird. Zum Antrum bleibt oben ein Zugang, der tamponiert wird	14. X. Die Lappen liegen gut und sehen gut aus, aus dem Antrum noch reichliche Sekretion. 20. X. Antrumeiterung noch stark 28. X. Wunde unten geschlossen. An der Stelle des Tampons eine kleine, gut granulierende Öffnung	dto.
Arthur Z., 10 J. Auf 23. IX. 1908	Erkrankte vor 3 Tagen mit Ohrenschmerzen und Eiterung links	Aus dem linken Gehörgang abundante Eiterung. Processus sehr druckschmerzhaft	23. IX. Antrumoperation. Da der ganze Processus erkrankt und exkochleiert ist, wird von hinten her ein grosser Periostlappen mit der Basis unten in den ausgehöhlten Processus gelegt, ein Gazetampon zwischen und unter den Lappen, ein zweiter ins Antrum geführt. Hautnaht	25. IX. Temperatursteigerung infolge Eiterretention. Entfernung der Nähte. Tamponade. 26. IX. Erysipelas bullosum und Jodoformekzem. 9. X. Angina lacunaris. 14. X. Die Wunde sieht gut aus und hat sich bis auf eine kleine gutgranulierende Stelle geschlossen	dto.

Einziehungen noch Dellen, bei der Palpation fühlte man eine ausserordentlich derbe und feste Unterlage.

Die bei der Entlassung noch vorhandenen kleinen Öffnungen zur Tamponade des Antrums im unteren Wundwinkel haben sich in poliklinischer Behandlung in sehr kurzer Zeit völlig geschlossen.

In letzter Zeit sind diese Versuche, die Plastik im unmittelbaren Anschluss an die Antrotomie vorzunehmen, nicht mehr gemacht worden, doch sollen sie in geeigneten Fällen wieder angestellt werden.

Fassen wir das Ergebnis der bisherigen Betrachtungen kurz zusammen, so ergibt sich, dass die von *Passow* eingeführte Plastik wie keine zweite der bisher angegebenen Methoden imstande ist, selbst ganz veraltete und jeder bisherigen Behandlung trotzende Fälle von persistierenden retroaurikulären Öffnungen und Dellen nach Antrumoperationen doch noch zur Ausheilung zu bringen.

Die Heilungsdauer war gegenüber anderen Methoden, die eine Zeit von 4—5 Wochen verlangten, auffällig kurz. Der Verschluss selbst sehr grosser Defekte gelang stets ohne Einziehungen und Dellen zu hinterlassen. Die Narben waren derb und fest, die Unterlage fühlte sich widerstandsfähig und hart an.

Rezidivierende Eiterungen sind nie aufgetreten, und aus der Zahl der Beobachtungen ist wohl auch der Rückschluss erlaubt, dass mit dieser Gefahr nicht zu rechnen ist.

Ob die an die Antrotomie nnmittelbar angeschlossene Plastik sich einen dauernden Platz verschaffen kann, werden die fortgesetzten Versuche mit dieser Behandlung erweisen.

Zum Schluss ist es mir eine angenehme Pflicht, Herrn Geheimrat *Passow* für die Anregung zur Arbeit und die freundliche Überlassung des Materials meinen Dank auszusprechen.

Literatur-Verzeichnis.

1. Zentralbl. f. Ohrenheilk. 1907. Bd. 53.
2. Zentralbl. f. Chir. 1897. S. 33.
3. *Passow*, Über den Verschluss der Knochenwunden nach Antrumoperationen.
4. Verhandlungen der deutschen otologischen Gesellschaft. 1904.
5. J. Zentralbl. f. Ohrenheilk. Bd. 7.
6. *Lange*, Über die Heilungsvorgänge nach Antrumoperation.

Lebenslauf.

Ich heisse *Erwin Arthur Friedrich Gabe* und bin als Sohn des Kreisbaumeisters Albert Gabe am 12. November 1884 in Heydekrug in Ostpreussen geboren. Nachdem ich die dortige Privatschule bis Ostern 1896 besucht hatte, absolvierte ich das Königliche Gymnasium in Tilsit, an dem ich am 11. Februar 1903 die Reifeprüfung bestand. Ich diente darauf vom 1. April 1903 bis 30. September 1903 in Königsberg und war zu gleicher Zeit bei der medizinischen Fakultät immatrikuliert. Am 20. Oktober 1903 wurde ich in die Kaiser-Wilhelms-Akademie für das militärärztliche Bildungswesen aufgenommen und gehörte ihr bis zum 1. Oktober 1908 an. Unter Ernennung zum Unterarzt wurde ich vom 1. Oktober 1908 bis 1. Oktober 1909 zur Kgl. Charité kommandiert und trat dann in die ärztliche Staatsprüfung ein, die ich am 8. Januar 1910 beendete. Darauf wurde ich zum Feldart.-Regt. Prinz August von Preussen (1. Littauisches) No. 1 versetzt und dort am 22. März 1910 zum Assistenzarzt befördert.